TÍTULO:

Miopatía inmunomediada en el contexto de una Enfermedad de Still del Adulto: a propósito de un caso.

AUTOR PRINCIPAL

- **Darío Herrán de la Gala**
  Nº de Colegiado: 393907157
  Residente de 2º año de Radiodiagnóstico
  Hospital Universitario Marqués de Valdecilla
  620309971
  herrandario@gmail.com

OTROS AUTORES

- **María Sáenz Aldea**
  Residente de 2º año de Medicina Familiar y Comunitaria.
  Centro de Salud Dávila (Santander)

- **David Castanedo Vázquez**
  Residente de 2º año de Radiodiagnóstico
  Hospital Universitario Marqués de Valdecilla

- **Teresa Cobo Ruiz**
  Residente de 2º año de Radiodiagnóstico
  Hospital Universitario Marqués de Valdecilla

RESUMEN (150 PALABRAS Y 3 CLAVE MEDLINE)

Presentamos el caso de un paciente de 55 años que acudió a urgencias por fiebre y mialgias. Tras una exploración física anodina y unos parámetros de laboratorio compatibles con alteración de las pruebas de función hepática y elevación de marcadores inflamatorios se planteó la posibilidad de sepsis de origen biliar. Ante la negatividad de las diferentes muestras microbiológicas, se planteó la posibilidad de una enfermedad inflamatoria. Tras una RM y una biopsia muscular, se demostró la presencia de una miopatía inmunomediada. Se propuso el diagnóstico de Enfermedad de Still del Adulto, al cumplir criterios diagnósticos y una vez excluidas el resto de causas. Tras iniciar tratamiento esteroideo, el paciente mejoró sustancialmente clínica y analíticamente. La Enfermedad de Still del Adulto es una enfermedad inflamatoria con fiebre recurrente, artritis y rash cutáneo evanescente. La miopatía que padecía nuestro paciente, es una manifestación rara de esta enfermedad, aunque descrita en la bibliografía.

PALABRAS CLAVE

Still. Miopatía. Fiebre.

Anamnesis

MOTIVO DE CONSULTA:

Paciente varón de 55 años que acude a Urgencias por fiebre y mal estado general.

FILIACIÓN:

Trabaja de administrativo en una empresa alimentaria.

ANTECEDENTES PERSONALES Y FAMILIARES:

No posee antecedentes personales ni familiares de interés y no toma ningún tratamiento habitual. Exfumador desde hace 5 años con un índice acumulado de 36 paquetes/año.

EPISODIO ACTUAL:

En el episodio actual refería picos febriles de 6 días de evolución. La fiebre fue termometrada en el hogar, alcanzando hasta 39.6ºC, y era autocontrolada con Paracetamol e Ibuprofeno. Asimismo, describía artralgias/mialgias generalizadas de predominio en cuádriceps y glúteos. Negaba sintomatología de la esfera cardiorrespiratoria, neurológica e intestinal. Sí relataba orinas de color oscuro ("cómo coñac") los últimos tres días, sin disuria ni coágulos. No contaba prurito, transgresiones dietéticas ni toma de productos de herbolario.

Exploración Física

CONSTANTES VITALES (a su llegada a Urgencias):

Temperatura: 39.1 ºC; TA: 120/70 mmHg; FC: 88 lpm; $SatO_2$: 96% basal; FR: 18 rpm.

Buen estado general. Consciente y orientado. Normohidratado y normoperfundido. Palidez mucocutánea, sudoroso. Eupneico. No se objetivaron ingurgitación yugular ni adenopatías cervicales. Auscultación cardiorrespiratoria sin alteraciones. Abdomen blando y depresible, no doloroso a la palpación, no se palparon masas ni megalias. Extremidades inferiores sin edemas, con pulsos pedios presentes. Exploración neurológica sin datos de focalidad.

Pruebas Complementarias

A continuación haremos un resumen analítico de los hallazgos más relevantes:

ANÁLISIS DE LABORATORIO:

El paciente tenía una alteración de las Pruebas de Función Hepática (PFH) con bilirrubina dentro de los valores normales: ALT (GPT) suero 50 U/l (10-40); AST (GOT) suero 67 U/l (14-35); GGT suero 231 U/l (<73); Fosfatasa Alcalina (FA) suero 300 U/l (46-116).

Además de una marcada leucocitosis con neutrofilia y leucopenia, así como marcadores bioquímicos de inflamación elevados: Leucocitos 19600/µL (3000-10000); Neutrófilos 88.7 % (17.400) (1400-7500); PCR 40.9 mg/dL (<0.5); VSG 120 mm (1-20).

En el perfil de hierro se apreció una alteración propia de procesos inflamatorios crónicos: Hierro suero 18 µg/dl (65-175); Transferrina suero 106 mg/dL (215-365); Capacidad total de fijación de hierro suero 135 µg/dl (254-472); Índice de Saturación de Transferrina suero 12% (15-50); Ferritina >1650 ng/ml (22 - 322).

El estudio de coagulación y la gasometría venosa no mostraron alteraciones. La CK era normal. Se realizó un proteinograma (**Figura 1**) donde se apreciaba un incremento de la bandas alfa 1 y 2 globulinas con descenso de la banda de albúmina. El elemental y sedimento mostró urobilinógeno

en orina (dos cruces -6mg/dL-), proteinuria (100 mg/dL), indicios de bilirrubinuria (0.2 mg/dL), así como cilindros hialinos. Fue negativo para nitrituria y leucocito-esterasa.

A nivel microbiológico, tanto los hemocultivos como urocultivos fueron negativos. No se encontraron IgM positivas para virus hepatotropos. El VIH fue negativo.

Los estudio inmunológicos mostraron negatividad para anticuerpos de hepatopatía autoinmune, anticuerpos antinucleares (ANAs) y factor reumatoide (FR). El inmunoblot de Polimiomisitis/Dermatomiositis fue negativo.

Pruebas de imagen:

La radiografía de tórax no mostró hallazgos significativos. Tanto la ecografía abdominal como la TC toracoabdominopélvica no mostraron alteraciones reseñables de la vía biliar. Únicamente destacaba un hígado con rasgos de hepatopatía por depósito, una ligera esplenomegalia (14 cm) y mínimo derrame pleural bilateral (**Figura 2**).

Debido a la mialgias referidas a nivel de extremidades inferiores, se realizó estudio de glúteos, piernas y tobillos mediante ecografía, la cual puso en evidencia edema del tejido celular subcutáneo bilateral y simétrico en ambos tobillos, aumento de ecogenicidad de la grasa profunda en ambos tobillos y ausencia de derrame articular (**Figura 3**). Tras estos hallazgos y comentado el caso en un comité multidisciplinar se decide completar estudio con RM lumbar y de extremidades inferiores, que demostró cambios compatibles con miopatía (**Figura 4**).

Se realizó, además, una gammagrafía abdominopélvica con Galio67 que no mostró alteraciones en la distribución del radiotrazador.

Anatomía Patológica

Se realizó una biopsia del vasto externo de la pierna derecha para análisis anatomopatológico. Éste apreció fibras musculares de tamaños y formas variables. Se observaban tanto fibras atróficas como en regeneración. No se apreciaron signos de inflamación ni vasculitis o perivasculitis, sin embargo esos hallazgos no descartan la posibilidad de etiología inmunomediada. El diagnóstico anatomopatológico final fue de miopatía inmunomediada.

Diagnóstico

Enfermedad de Still del Adulto (ESA).

Miopatía Inmunomediada.

Discusión

Se trata de un varón de 55 años, sin antecedentes relevantes, que consultó por un cuadro de menos de una semana de evolución consistente en: fiebre, dolor abdominal, artralgias/mialgias en la raíz de los miembros inferiores y coluria. Analíticamente, destacaba una alteración de las PFH en forma de colestasis disociada, leucocitosis con desviación izquierda y elevación de la PCR como reactante de fase aguda, junto con reactantes de fase crónica (a saber: elevación de la VSG y alteración del perfil de hierro consistente en descenso de la ferritina, de la transferrina, del índice de saturación de la transferrina y de la sideremia). Las alteraciones del proteinograma también sugerían un proceso inflamatorio de fondo (disminución de la albúmina y elevación de las alfa-1 y alfa-2 globulinas).

Como primera posibilidad a descartar se sospechó de un proceso infeccioso con bacteriemia, potencialmente grave al poder evolucionar a una sepsis. Se consideró que el foco más probable debía encontrarse en el área hepatobiliar, debido a la presencia de fiebre, dolor abdominal y coluria durante los días previos, además de la alteración de las PFH. En esta línea, se planteó que pudiera

tratarse de una coledocolitiasis complicada con una colangitis, que podría explicar, al menos en parte, la alteración de las PFH, la presencia de leucocitosis con desviación izquierda, la elevación de la PCR y la presencia de urobilinógeno en orina (aunque en pequeña cantidad). No obstante, llamaba la atención la ausencia de elevación de la bilirrubina, y esta posibilidad no terminaba de explicar satisfactoriamente la presencia de mialgias ni la elevación de los marcadores de inflamación crónica. Se descartó al recibir el informe de la ecografía abdominal urgente, dónde no se observó ningún tipo de alteración de las vías biliares.

A la luz de estos hechos, y tras la negatividad de los hemocultivos durante los primeros días, empezó a plantearse la posibilidad de un cuadro vírico que pudiera explicar todo lo anterior, además de la presencia de artralgias y mialgias. Se pensó fundamentalmente en los virus de la hepatitis (A, B, C, D y E), así como en otros virus con tropismo hepático, especialmente los del grupo herpes; Herpes simple, Virus de Epstein-Barr, Citomegalovirus (CMV), etc. También se consideraron otros agentes infecciosos, fundamentalmente toxoplasma y VIH. Todos ellos producen cuadros floridos con fiebre, mialgias y dolor abdominal en el contexto de una primoinfección. Adicionalmente, algunos (sobre todo los virus hepatitis B y C, y los virus del grupo herpes) se caracterizan por su presencia latente en el organismo de forma crónica y asintomática, manifestándose en forma de reactivaciones agudas con episodios febriles asociadas a picos de viremia, pudiendo justificar desde el punto analítico la elevación simultánea de marcadores inflamatorios agudos y crónicos. No obstante, el paciente negaba exposiciones de riesgo, haciendo menos probable la posibilidad de infección por virus de la hepatitis (B, C y/o D) o por VIH. Además, la ausencia de adenopatías y/o de hepatoesplenomegalia hacían menos probable la posibilidad de CMV, toxoplasma o VIH como factores etiológicos. Y como añadido, la alteración en las transaminasas producida tanto por los virus de la hepatitis como por los del grupo herpes no sería típica, pues suelen producir un patrón de citolisis, con elevaciones marcadas de GOT y de GPT. Todos los test microbiológicos resultaron ser negativos, y la realización de la TC no mostró nuevos hallazgos que justificaran el cuadro clínico.

Se pensó entonces en la posibilidad de una hepatitis autoinmune, pero el estudio inmunológico resultó ser negativo. Además, la normalidad del estudio gammagráfico con Ga67 a nivel abdominal motivó la consideración de otros focos como causa de la fiebre y del cuadro inflamatorio. Dado que los valores de bilirrubinemia eran normales, y tras descartar otras causas de seudocoluria (como la ingesta de determinadas sustancias o alimentos) se consideró la posibilidad de hemoglobinuria y/o mioglobinuria como causa de coluria, siendo la segunda posibilidad más probable por la presencia de mialgias y la ausencia de anemia que pudiera justificar un proceso hemolítico. Esta fue la pista que llevó a considerar la posibilidad de una miopatía inflamatoria como origen del cuadro, que además de explicar la conjunción de fiebre y mialgias de predominio proximal, podría explicar la presencia de coluria por mioglobulinuria, así como una elevación de transaminasas de origen muscular (y no de origen hepático, como se había pensado en un principio). Se solicitó entonces la CK, así como el inmnoblot de Dermatomiositis/Polimiositis, pero ambos fueron negativos; sin embargo, se decidió completar el estudio con una ecografía de miembros inferiores buscando alteraciones morfológicas que explicasen la presencia de mialgias, y ésta únicamente puso de manifiesto alteraciones de tipo inflamatorio a nivel de los tobillos. Se amplío entonces el estudio con RM lumbar y de extremidades inferiores, y aquí sí se demostraron hallazgos compatibles con cambios secundarios a un proceso miopático.

Se realizó una búsqueda bibliográfica centrada en enfermedades inflamatorias de curso crónico silente con exacerbaciones agudas, clínica de afectación miopática, y que pudieran manifestarse con dolor abdominal, pero que cursan con valores de CK normal o ligeramente elevados. Se planteó entonces una ESA como diagnóstico de presunción, al reunir todas estas cualidades, que además explicaría los valores de ferritina tan elevados (1.650); demasiado para ser únicamente atribuidos a un proceso inflamatorio crónico al uso. La miopatía (1-2) es un hallazgo atípico, pero está descrito

en la bibliografía en el seno de una ESA. Finalmente, se solicitó una biopsia muscular, que se interpretó como compatible con el diagnóstico clínico de miopatía inmunomediada.

Tratamiento y Evolución

El paciente ingresó en nuestro hospital con el diagnóstico de fiebre sin foco, ante lo que se pautó tratamiento antibiótico de amplio espectro con Daptomicina y Piperacilina/Tazobactam sin presentar mejoría, por lo que se decidió suspender al séptimo día. Tras esto, se inició tratamiento con Prednisona oral a dosis de 40 mg/día, mejorando de forma casi inmediata clínica y analíticamente (**Figura 5**) (desaparición de picos febriles y mialgias, descenso de PCR, mejoría de leucocitosis y trombocitosis…), pero con empeoramiento de los niveles de enzimas hepáticas de citolisis. Ante la buena respuesta clínicas al tratamiento corticoideo, se sospechó enfermedad inflamatoria autoinmune tipo ESA o Miopatía Inflamatoria Sin Elevación de CK y se aumentó ligeramente la dosis de Prednisona a 50 mg/día, añadiendo Calcio y Vitamina D para evitar osteoporosis secundaria a corticoides.

Tras una evolución favorable, el paciente fue dado de alta tras 20 días de ingreso hospitalario con el diagnóstico probable de ESA, dado que cumplía criterios de Cush (3) y Yamaguchi (4) (**Tabla 1**) y miopatía a estudio (posteriormente confirmada mediante biopsia muscular) que podía encontrarse en el contexto de dicha enfermedad.

Se pautó tratamiento con Prednisona a dosis decrecientes pero sin iniciar aún Metotrexato (MTX) como ahorrador de corticoides por persistir alteración en la pruebas de función hepática y Ácido Alendrónico para prevención de osteoporosis.

Sin embargo, el paciente no acudió a su primera consulta de seguimiento y no realizó pauta descendente de Prednisona, sino que continuó tomando 50 mg/día. En su primera consulta de Reumatología, un mes tras el ingreso, el paciente se encontraba asintomático salvo ligera debilidad en miembros inferiores, por lo que se inició finalmente dicha pauta descendente de corticoides y se añadió MTX subcutáneo a dosis de 10 mg/sem, ya que las pruebas de función hepática ya se habían normalizado, añadiendo Ácido Fólico 24 h post MTX y Vitamina D.

En sucesivas consultas el paciente continuó totalmente asintomático aunque retiró por error el MTX del tratamiento, que se reintrodujo a dosis ligeramente superiores (15 mg/sem) sin incidencias.

En la actualidad, el tratamiento se compone de Prednisona 5 mg/día oral, MTX 15 mg/sem subcutáneo, Ácido fólico 24h post MTX y Vitamina D, sin haber referido nuevos síntomas en su última evaluación reumatológica hasta la fecha.

Bibliografía

1. Pouchot J, Sampalis JS, Beaudet F, Carette S, Décary F, Salusinsky-Sternbach M, et al. Adult Still's disease: manifestations, disease course, and outcome in 62 patients. Medicine (Baltimore). 1991 Mar;70(2):118–36.
2. Gerfaud-Valentin M, Maucort-Boulch D, Hot A, Iwaz J, Ninet J, Durieu I, et al. Adult-Onset Still Disease: Manifestations, Treatment, Outcome, and Prognostic Factors in 57 Patients. Medicine. 2014 Mar;93(2):91–9.
3. Cush JJ, Medsger TA, Christy WC, Herbert DC, Cooperstein LA. Adult-onset still's disease. Arthritis & Rheumatism. 1987 Feb;30(2):186–94.
4. Yamaguchi M, Ohta A, Tsunematsu T, Kasukawa R, Mizushima Y, Kashiwagi H, et al. Preliminary criteria for classification of adult Still's disease. J Rheumatol. 1992 Mar;19(3):424–30.

ANEXO: Figuras

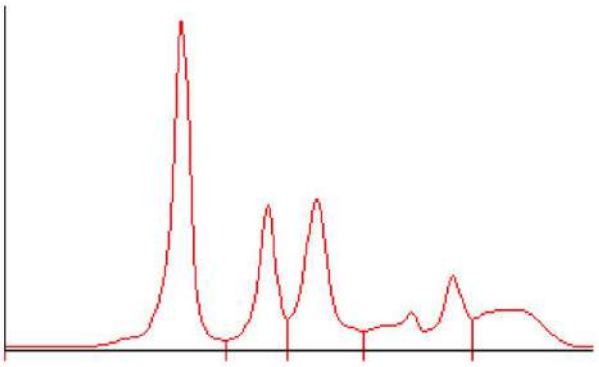

Figura 1. Proteinograma al ingreso: Los hallazgos del proteinograma sugerían un proceso inflamatorio, debido a que existe una disminución de la banda de la albúmina y una elevación de las bandas de la alfa-1 y alfa-2 globulinas.

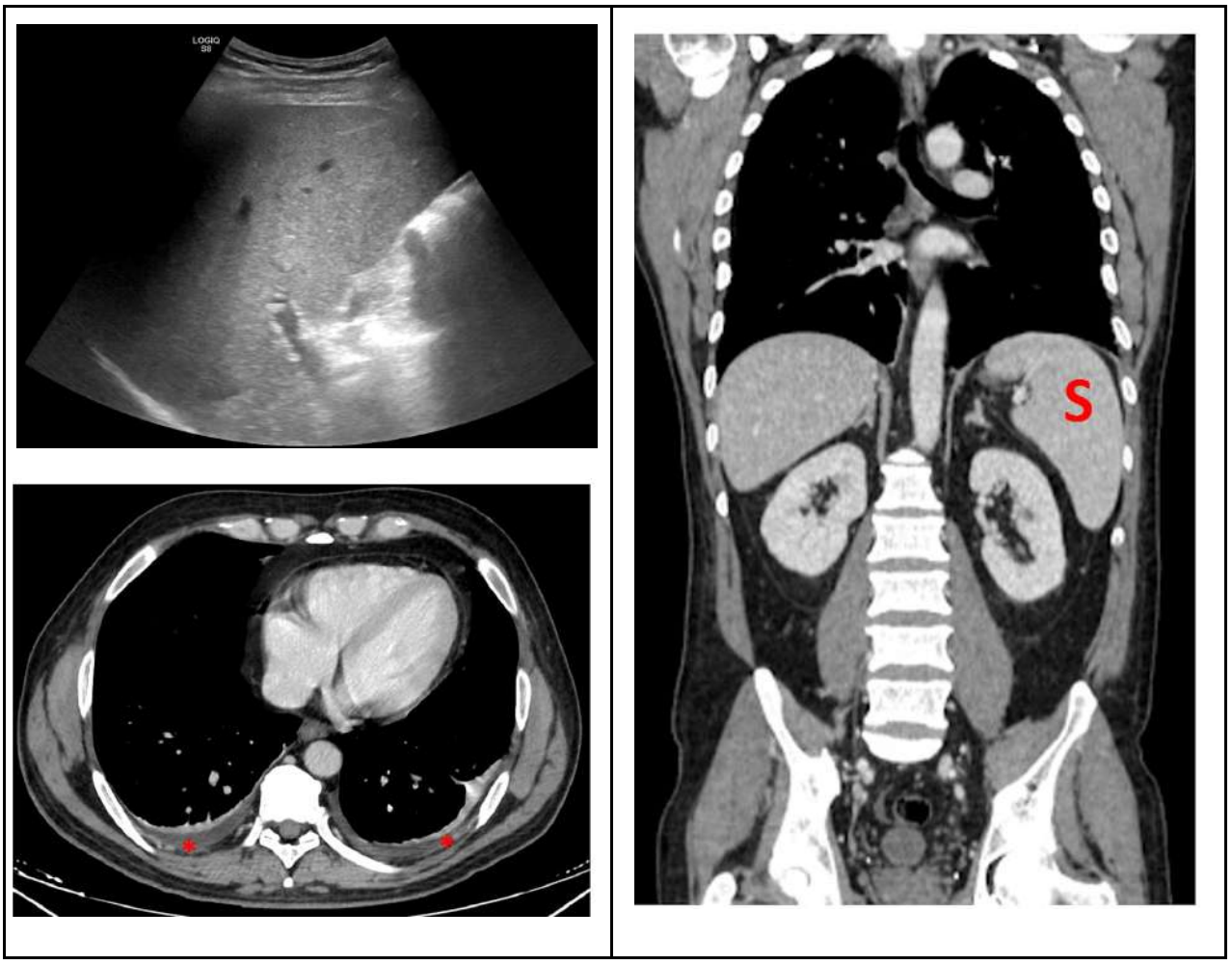

Figura 2. Ecografía abdominal (superior izquierdo): Se aprecia un hígado aumentado de densidad en contexto de hepatopatía por depósito. TC toracoabdominopélvico (inferior izquierda y derecha): Se aprecia derrame pleural bilateral (asteriscos rojos) y esplenomegalia (letra S roja).

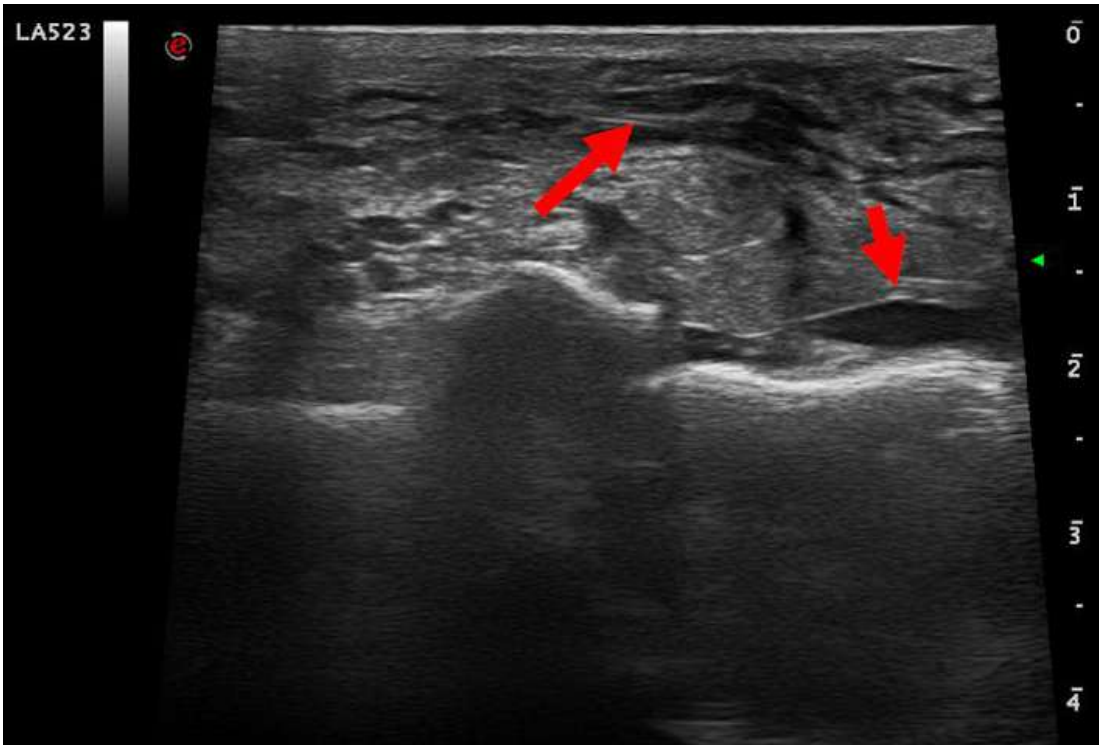

Figura 3. Ecografía de miembros inferiores dirigida a la valoración musculoesquelética: Se aprecian áreas lineales hipoecogénicas en el espesor del tejido celular subcutáneo (flechas rojas) compatibles con edema. Asimismo, se apreció una alteración de la ecogenicidad de la grasa compatible con proceso inflamatorio (no representado en la imagen).

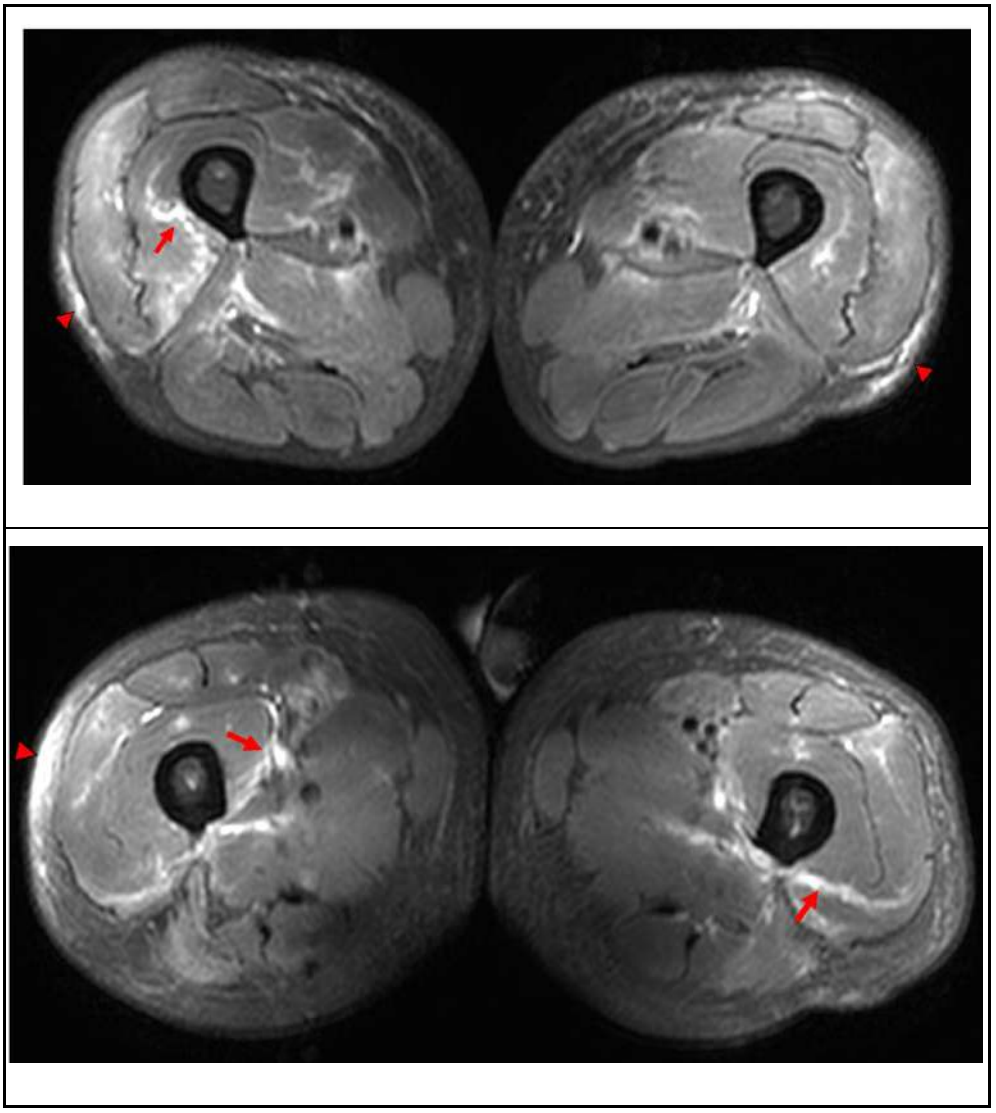

Figura 4. Resonancia Magnética de Miembros Inferiores, secuencias potenciadas en T2: Se objetiva edema en tejido celular subcutáneo (punta de flecha roja) y musculatura de ambos muslos (flecha roja), con distribución bilateral y simétrica, con áreas tenues y difusas de hiperintensidad afectando fundamentalmente a los compartimentos anteriores de ambas extremidades inferiores.

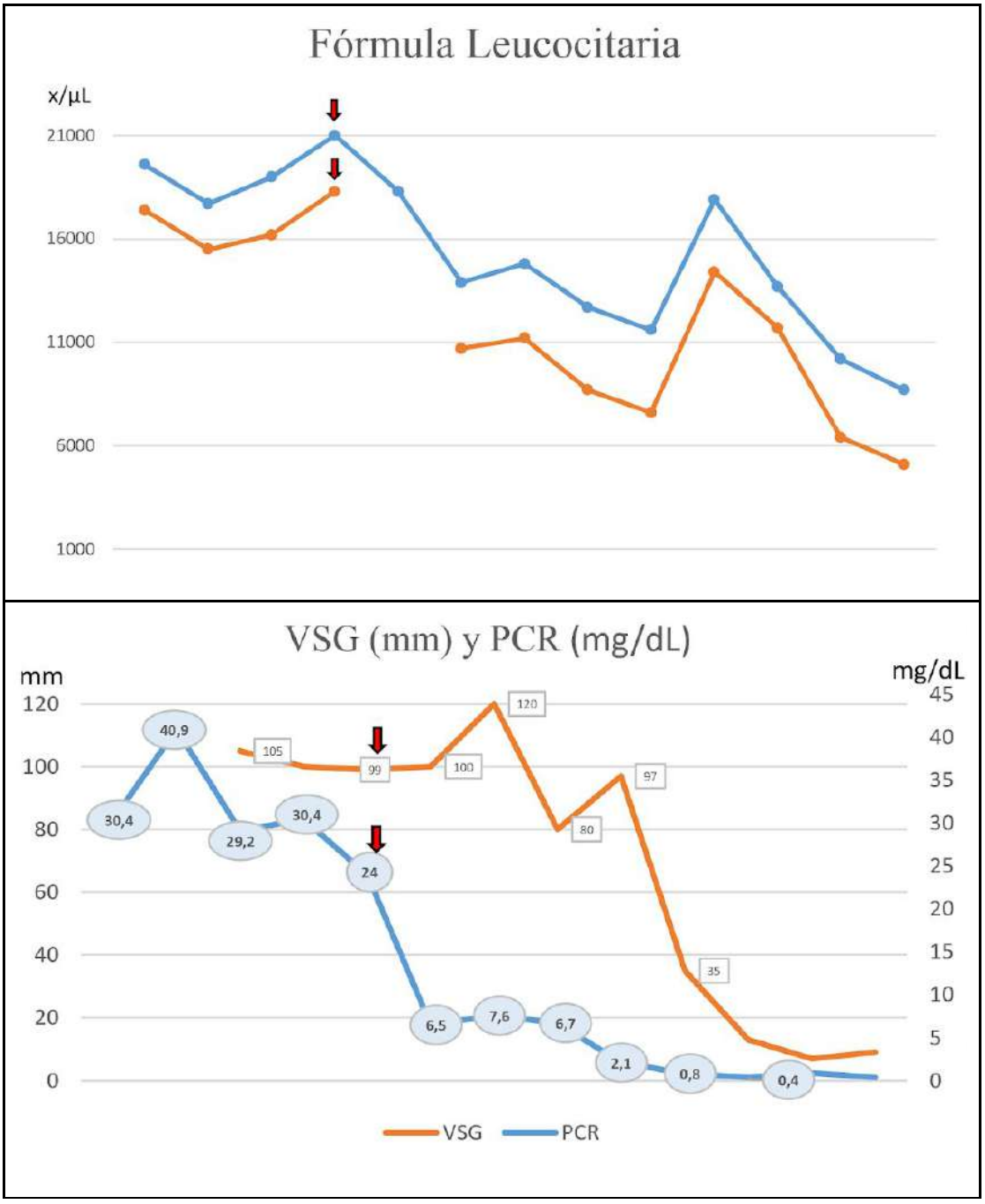

Figura 5. Tablas de evolución analítica durante el ingreso. Tabla superior: representa el contaje de leucocitos totales (línea azul) y neutrófilos en particular (línea naranja). Tabla inferior: representa la PCR y la VSG durante el ingreso. La flecha roja indica el momento de inicio del tratamiento corticoideo, apreciándose una normalización progresiva de los parámetros.

CRITERIOS DE YAMAGUCHI	CRITERIOS DE CUSH
MAYORES	
Fiebre de al menos 39ºC durante al menos 1 semana	Fiebre >39ºC
Artralgias o artritis de dos o más semanas de duración	Artralgias o artritis
Exantema macular o maculopapular asalmonado en tronco y extremidades en los episodios febriles	FR <1:80
Leucocitosis >10000 con al menos 80% de neutrófilos.	ANA <1:100
MENORES	
Dolor de garganta	Leucocitosis >15000
Adenopatías	Rash típico
Hepatomegalia o esplenomegalia	Pleuritis o pericarditis
Alteración de la pruebas de función hepática	Adenopatías, esplenomegalia o hepatomegalia
ANA y Factor reumatoide negativo	

Tabla 1. Criterios de Yamaguchi y Cush para la ESA. Se han descrito al menos 7 test diagnósticos para la ESA, siendo el de mayor sensibilidad el de Yamaguchi. En el caso de los criterios de Yamaguchi se requieren del cumplimiento de 5 criterios para el diagnóstico de ESA, de los cuales al menos 2 de ellos deben ser menores. En el caso de los Criterios de Cush, son necesarios todos los criterios mayores y al menos 2 de los menores.